

S. Neumeyer<sup>1</sup>, S. Hopmann<sup>2</sup>, M. Stelzel<sup>3</sup>

# Ein neues biologisches Konzept zur Implantatlageroptimierung

*A new biological concept to optimize implant sites*

**Einleitung:** Mit der Extraktion eines Zahns werden regelmäßig Resorptionsprozesse eingeleitet, die zu einem beträchtlichen Verlust von alveolären Gewebestrukturen führen können. Verschiedene, in der Regel augmentative Verfahren haben sich zur Vorbereitung und Verbesserung des späteren Implantatlagers etabliert. Allerdings sind diese Methoden invasiv, kostenintensiv und erfordern ein hohes Maß an Erfahrung. Mit zunehmender Komplexität des Falls reduziert sich außerdem die Vorhersagbarkeit des Ergebnisses. Aufgrund dieser Tatsachen wurde nach einem anderen Weg gesucht, die Resorption der knöchernen Alveole nach Extraktion eines Zahns zu vermeiden. Seit Langem ist bekannt, dass ein replantierter Zahn über ein bemerkenswertes biologisch-regeneratives Potenzial verfügt.

Ziel dieser Pilotstudie war es, eine therapeutische Vorgehensweise zu untersuchen, die nach der Zahnextraktion die Replantation eines Zahn- bzw. Wurzelsegments mit anschließender kieferorthopädischer Extrusion vorsah. Es sollte untersucht werden, ob mit dieser Vorgehensweise der Erhalt von Kieferknochen und Gingiva erreicht werden kann.

**Material und Methode:** In der vorliegenden Pilotstudie wurden 10 nicht erhaltungswürdige Zähne bei 8 Patienten extrahiert und ca. 2 mm unterhalb des Faserapparats reseziert. Bei 3 Zähnen wurde auch die klinische Restkrone entfernt. Die so verkürzten Zähne bzw. Wurzelsegmente wurden umgehend replantiert. Nach einer kurzen Einheilphase wurden bei 5 Patienten 6 Segmente kieferorthopädisch extrudiert. Als Parameter zur Kontrolle des Gewebeerhalts bzw. der Geweberegeneration dienten Fotodokumentationen, Modelle sowie Röntgenaufnahmen und DVTs.

**Ergebnisse:** Die klinischen Beobachtungen sowie die DVT-Auswertungen und 3D-Modellanalysen zeigten, dass die alveolären Strukturen, insbesondere die regelmäßig resorbierte bukkale Lamelle, durch die Replantation nahezu vollständig erhalten blieben. Die Extrusion der Segmente bewirkte eine vertikale Gewebeapposition.

**Schlussfolgerung:** Die vorgestellte Methode ermöglicht den Erhalt und die Regeneration aller knöchernen alveolären Strukturen nach einer Extraktion. Das im Anschluss vorliegende suffiziente Implantatlager ist die Grundlage für langzeitstabile und ästhetisch anspruchsvolle prothetische Versor-

**Introduction:** The extraction of a tooth regularly induces resorption processes that can lead to a significant loss of alveolar tissue structures. Various, usually augmentative techniques have been established for preparation and improvement of the subsequent implant site. However, these methods are invasive, cost-intensive and require a high level of experience. Increasing complexity of the case furthermore reduces predictability of the result. Due to these facts, the aim was to find a better way of avoiding resorption of the osseous alveolus after tooth extraction. It has been known for a long time that a replanted tooth has a remarkable bio-regenerative potential.

The objective of this pilot study was to research a therapeutic procedure that included the replantation of a tooth- or root-segment and subsequent orthodontic extrusion after tooth extraction. The aim was to examine whether this method could help preserving the jaw bone and the gingiva.

**Material and methods:** In the present pilot study 10 non-conservable teeth at 8 patients were extracted and resected at about 2 mm below the fibrous apparatus. At 3 teeth also the remaining clinical crown was removed. The so shortened teeth, respectively root segments, then were immediately replanted. After a short healing phase 6 segments at 5 patients were orthodontically extruded. Photo documentations, models, radiographic pictures and DVT pictures served as parameters to control the tissue preservation, respectively tissue regeneration.

**Results:** Clinical observation as well as DVT evaluation and 3D-model analysis showed that the alveolar structures, especially the usually resorbed buccal lamella, could almost entirely be preserved by the replantation. The extrusion of the segments induced a vertical tissue apposition.

**Conclusion:** The presented method facilitates preservation and regeneration of all osseous alveolar structures after an extraction. The subsequently achieved sufficient implant site is basis for long-term stable and esthetically sophisticated prosthetic treatments within a shortened treatment period. Further studies are necessary in order to investigate the full potential of this new method.

<sup>1</sup> Praxis, Leminger Straße 10, 93458 Eschlkam

<sup>2</sup> Praxis, Untere Bergstraße 7, 49448 Lemförde

<sup>3</sup> Donau-Universität Krems (DUK), Österreich

gungen innerhalb einer verkürzten Behandlungszeit. Weitere Untersuchungen sind notwendig, um das ganze Potenzial dieser neuen Methode zu erforschen.

**Schlagwörter:** Gewebeerhalt; Gewebeaufbau; Regeneration; bukkale Knochenlamelle; Ästhetik; Extraktion; Resektion; Replantation; Extrusion; Implantation

#### Zitierweise:

Neumeyer S, Hopmann S, Stelzel M: Ein neues biologisches Konzept zur Implantatlageroptimierung. Z Zahnärztl. Implantol 2013;29:139–146

**DOI** 10.3238/ZZI.2013.0139–0146

**Keywords:** tissue preservation; tissue augmentation; regeneration; buccal bone lamella; esthetics; extraction; resection; re-plantation; extrusion; implantation

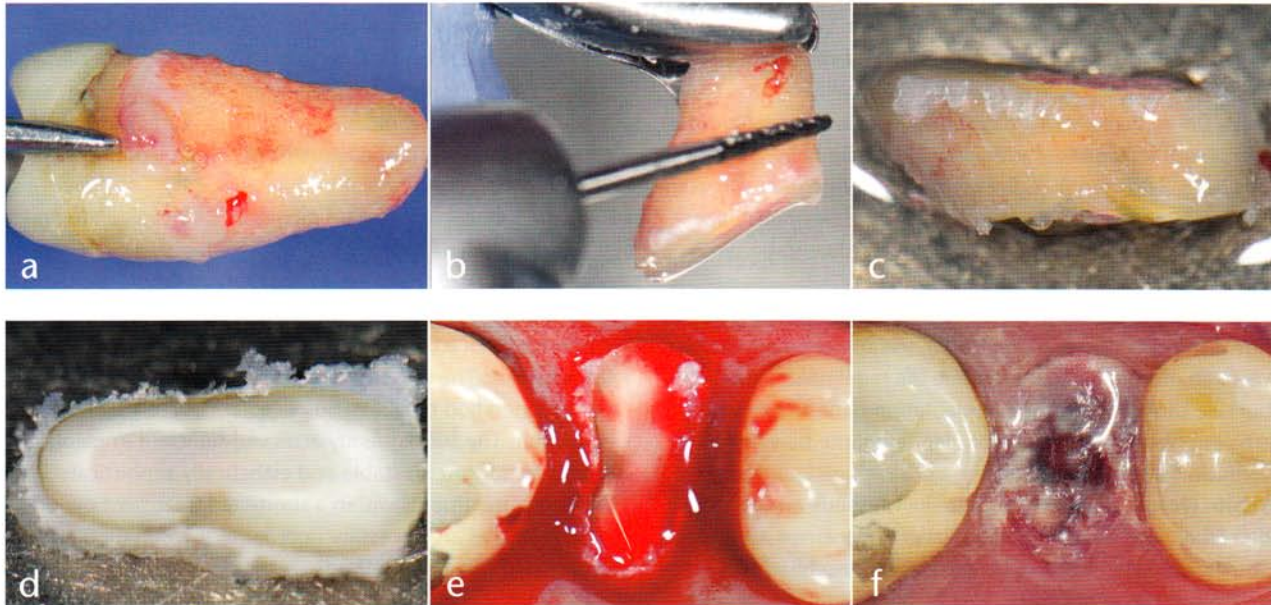
## Einleitung

Die Extraktion eines Zahns führt regelmäßig zu resorptiven Prozessen, die mit einem beträchtlichen Verlust von alveolärem Gewebe einhergehen können [2, 7]. Die entstandenen Defizite können die spätere Implantation sowie die anschließende prothetische Versorgung erheblich erschweren. Verschiedene Augmentations-techniken haben sich mittlerweile zur Vermeidung bzw. Verminderung dieses Problems etabliert [12]. Die Techniken sind durchweg invasiv, arbeiten zum Großteil mit Knochen-

ersatzmaterialien und erfordern, insbesondere bei größeren Defekten, viel operatives Geschick [3, 22]. Seit Langem ist bekannt, dass der extrahierte Zahn, im Fall seiner Replantation über ein bemerkenswertes biologisch-regeneratives Potenzial verfügt [8, 10, 18, 25]. Dies macht sich die hier vorgestellte Technik zunutze. Wurzelsegmente des zuvor extrahierten Zahns werden wieder eingesetzt und nach einer kurzen Einheilphase extrudiert [9, 19]. Ziel dieser Untersuchung war es, die Möglichkeiten dieses neuen Therapieansatzes im Rahmen einer Pilotstudie zu erschließen.

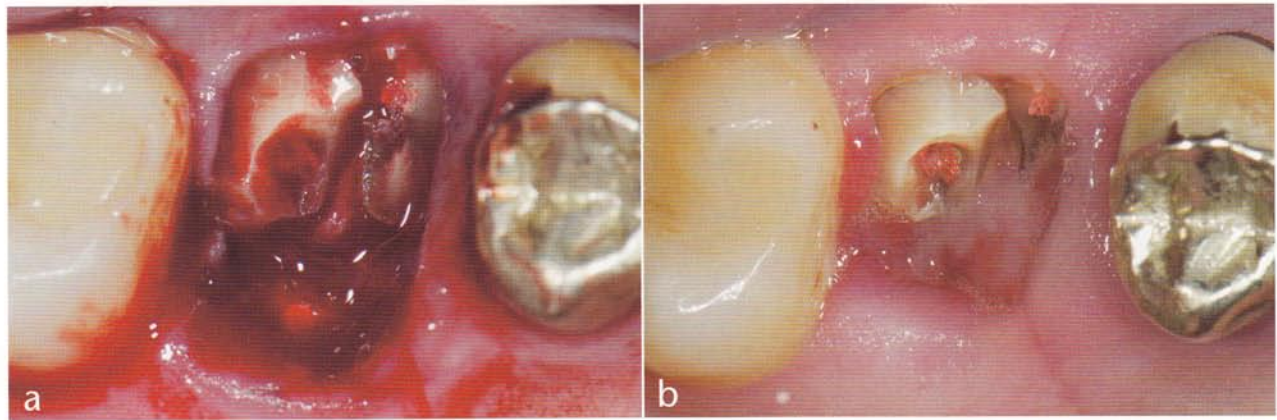
## Material und Methode

Für diese Pilotstudie wurden bei 8 Patienten insgesamt 10 Zähne ausgewählt. Es handelte sich um 5 Front- und 2 Seitenzähne im Ober- und 3 Seitenzähne im Unterkiefer. Alle Zähne waren langfristig nicht zu erhalten. Die Gründe hierfür waren neben tief zerstörter koronaler Zahnhartsubstanz irreversible apikale Veränderungen sowie eine subgingivale Zahnfraktur mit Infrakturen im Restzahnstumpf. Alle Zähne wiesen eine intakte zirkuläre parodontale Gewebemanschette auf. Lokale parodontale De-



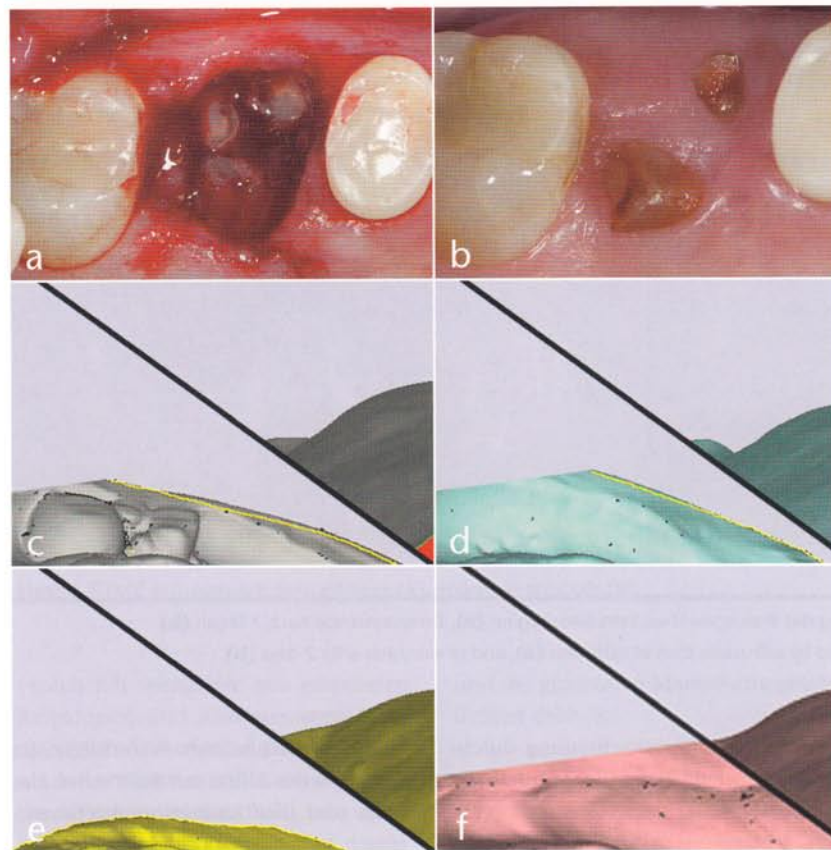
**Abbildung 1** Gestaltung und Replantation eines Wurzelsegments: extrahierter Zahn 24 (a), Wurzelsegmentbildung mittels chirurgischem Fräser (b), replantierbares Wurzelsegment (c), Wurzelfüllung mit RelyX® (d), replantiertes Wurzelsegment (e), Abdeckung und Schutz mithilfe einer Tiefziehfolie (f)

**Figure 1** Formation and replantation of a root segment: extracted tooth 24 (a), forming the root segment by use of a surgical milling cutter (b), replantable root segment (c), root filling with RelyX® (d), replanted root segment (e), covering and protecting it with a deep-drawing foil (f)



**Abbildung 2** Unterschiedliches Einheilverhalten von form- und forminkongruenten Wurzelsegmenten in regio 16: nach Replantation (a), bei Forminkongruenz verzögerte Einheilung (←) (b)

**Figure 2** Different healing processes of form congruent and incongruent root segments in region 16: after replantation (a), delayed healing with form incongruence (b)



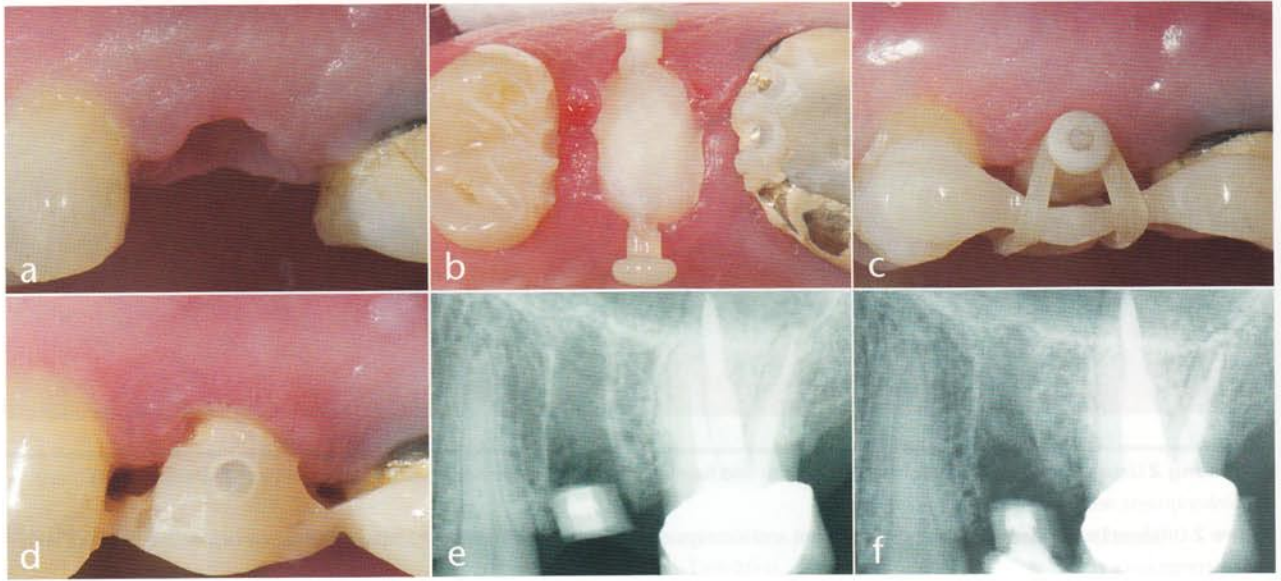
**Abbildung 3** Erhalt des alveolären Volumens nach Replantation von Wurzelsegmenten, 3D-Profile der eingescannten Modelle: klinische Ausgangssituation (a), klinische Situation nach 15 Monaten (b), Modellansicht vor Extraktion (c), Modellansicht nach 2,5 Monaten (d), Modellansicht nach 10 Monaten (e), Modellansicht nach 15,5 Monaten (f)

**Figure 3** Preservation of the alveolar volume after replantation of root segments, 3D profiles of the scanned models: clinical starting situation (a), clinical situation after 15 months (b), model view before extraction (c), model view after 2.5 months (d), model view after 10 months (e), model view after 15.5 months (f)

fekte beschränkten sich auf Taschentiefen von maximal 4–5 mm.

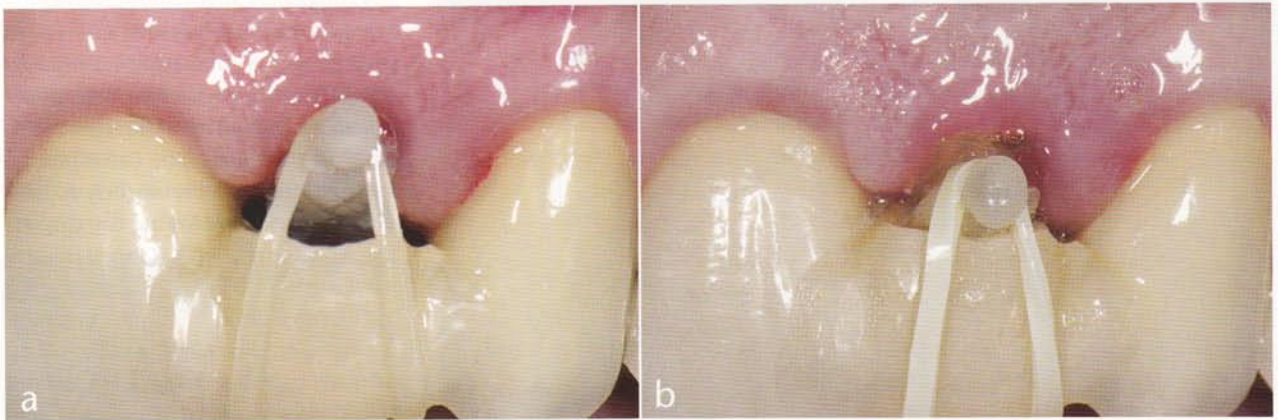### Klinisches Vorgehen

Vor der Extraktion wurde in allen Fällen supragingivaler Zahnstein an dem zu extrahierenden Zahn und im Bereich der Nachbarzähne mittels Ultraschall entfernt. Die anschließende Extraktion erfolgte so schonend wie möglich und ohne mechanische Ablösung der gingivalen Anheftung. Bei 7 Zähnen musste nach der Extraktion die Apikalregion durch die Alveole aufgrund entzündlicher Prozesse revidiert werden – ohne Auswirkungen auf das spätere Ergebnis. Die Zwischenlagerung des extrahierten Zahns erfolgte in steriler physiologischer Kochsalzlösung. Alle Zähne wurden anschließend ca. 2 mm knapp unterhalb des supraalveolären Faserapparats bzw. einer zirkulär intakten parodontalen Gewebemanschette reseziert, so dass ein biologisch aktives Replantatsegment (als Segment oder als apikaler Teil des Restzahns) mit einer Höhe von ca. 2–3 mm gebildet werden konnte (Abb. 1). Nach der Resektion wurden die Wurzelkanallumina mit einem zylindrischen Diamanten (012) präpariert und mit RelyX (3M Espe) oder Clearfill SA Zement (Kuraray) verschlossen. Die Wurzelsegmente wurden anschließend in ihrer ursprünglichen Position replantiert und mit einer Wundverbandplatte abgedeckt. Bei einem mehrwurzeligen Oberkiefermolaren musste aufgrund umfangreicher Denudationen an der distobukkalen Wurzel ein weiteres Re-



**Abbildung 4** Extrusion eines koronalen Wurzelsegments: eingeheltes Segment (a), aufgeklebter Extrusionsstift (b), Extrusion mittels Spanngummi (c), Segment fixiert (d), Röntgenkontrolle Replantation (e), Röntgenkontrolle Extrusion (f)

**Figure 4** Extrusion of a coronal root segment: healed segment (a), fixed extrusion pivot (b), extrusion using a dental dam (c), segment fixed (d), radiological control replantation (e), radiological control extrusion (f)



**Abbildung 5** Extrusionsbedingte Koronalbewegung des Weichgewebes: Extrusionsbeginn (a), Extrusionsende nach 2 Tagen (b)

**Figure 5** Coronal movement of the soft tissue caused by extrusion: start of extrusion (a), end of extrusion after 2 days (b)

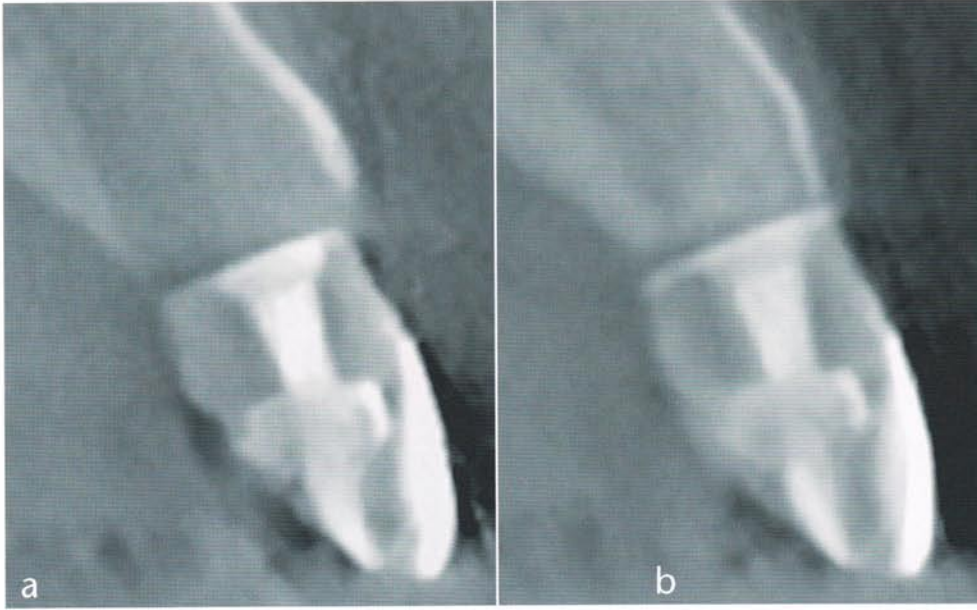
plantatsegment aus der mesiobukkalen Wurzel dieses Zahns gebildet werden (Abb. 2). Dieses Segment wurde so ausgewählt, dass eine möglichst große Formkongruenz zwischen Replantat und korrespondierendem alveolärem Volumen erzielt werden konnte. Nach einer Einheil- bzw. Fixationszeit von ca. 10 Tagen wurden bei 5 Patienten die replantierten Wurzelsegmente von 6 Zähnen über einen Zeitraum von 2–5 Tagen um ca. 2 mm extrudiert. Die Extrusion erfolgte mittels elastischer Gummiringe und eines Extrusions- und Steg-Elementen-Sets (TMC Set Extrusion, Komet) (Abb. 4 und 7). Eine anschließende Fixation für 6 bis 10 Wochen wurde mit-

hilfe einer Kompositschienung durchgeführt. Bei 3 Patienten wurden die Wurzelsegmente von 4 Zähnen im OK nur replantiert und nicht extrudiert (Abb. 3).

Der gesamte Behandlungsverlauf wurde mittels Foto-, Röntgen- und DVT-Aufnahmen sowie Modellen dokumentiert. Bei letzteren wurde eine 3D-Analyse mittels computergestützten Scannerverfahrens durchgeführt. Anhand dieser Parameter und der DVT-Aufnahmen wurden Veränderungen der gingivalen Strukturen und des Alveolarknochens erfasst und ausgewertet (Abb. 3).

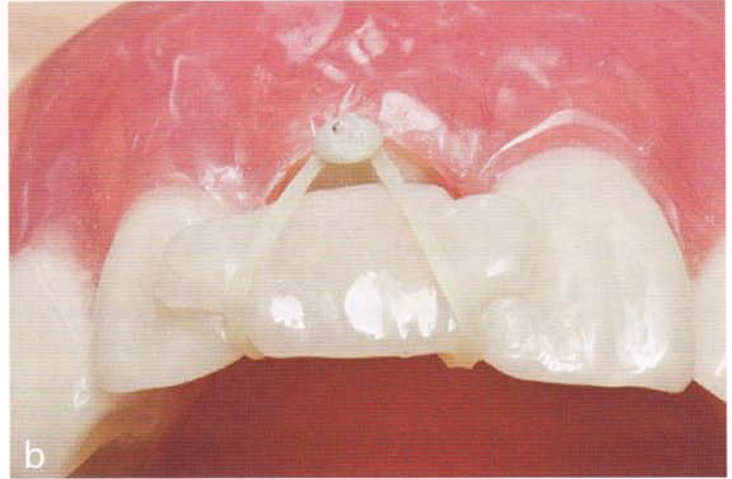Nahezu alle Behandlungsschritte wurden mit handelsüblichen Instru-

menten durchgeführt. So erfolgte die Luxation der Zähne mit Bein'schen Hebeln und ihre Extraktion mit anatomisch geformten Zangen. Die nachfolgende Resektion wurde unter Kühlung mit steriler physiologischer Kochsalzlösung mit einer Diamanttrennscheibe horizontal oder mit einer Lindemannfräse girlandenförmig durchgeführt. Lediglich die Wundrevision, die Fixation der Segmente bei der Präparation der Wurzelkanallumina und die Replantation der Wurzelsegmente erfolgten mit speziellen, neuentwickelten Handinstrumenten (Nemris/Zepf). Außerdem wurden die Revision der Apikalregion und die Excochleation der Al-



**Abbildung 6** Extrusionsbedingte Koronalbewegung des alveolären Knochens in labio-palatinaler Darstellung: nach Extrusion (a), „Follow-up“ der bukkalen Knochenlamelle nach 6 Wochen (b)

**Figure 7** Coronal movement of the alveolar bone caused by extrusion, labio-palatinal view: after extrusion (a), „follow-up“ of the buccal bone lamella after 6 weeks (b)



**Abbildung 7** TMC-Extrusions-Set: Stiftelement (a), Wirkprinzip (b)  
**Figure 7** TMC-extrusion-set: pivot element (a), operating principle (b)

veolen mit speziellen, neu gestalteten Raspatorien und Küretten vorgenommen (Abb. 8). Aufgrund eines besonderen Schnittkantenprofils konnte damit die Alveoleninnenkortikalis sehr schonend bearbeitet und die häufig sehr dünne bukkale Knochenlamelle in allen Fällen gänzlich erhalten werden. Die Präparation der Wurzelkanallumina erfolgte mit einer Pinzette, deren Branchen über die Fläche gebogen waren. Damit wurde das Wurzelsegment über die Resektionsflächen sicher gefasst und das zirkulär umlaufende parodontale Ligament geschont. Die Replantation der Wurzelsegmente erfolgte mit Pinzetten, deren Branchen ein sicheres Halten des Replantats, aber auch eine optimale Schonung des Ligaments

und der gingivalen Manschette ermöglichten (Abb. 8).

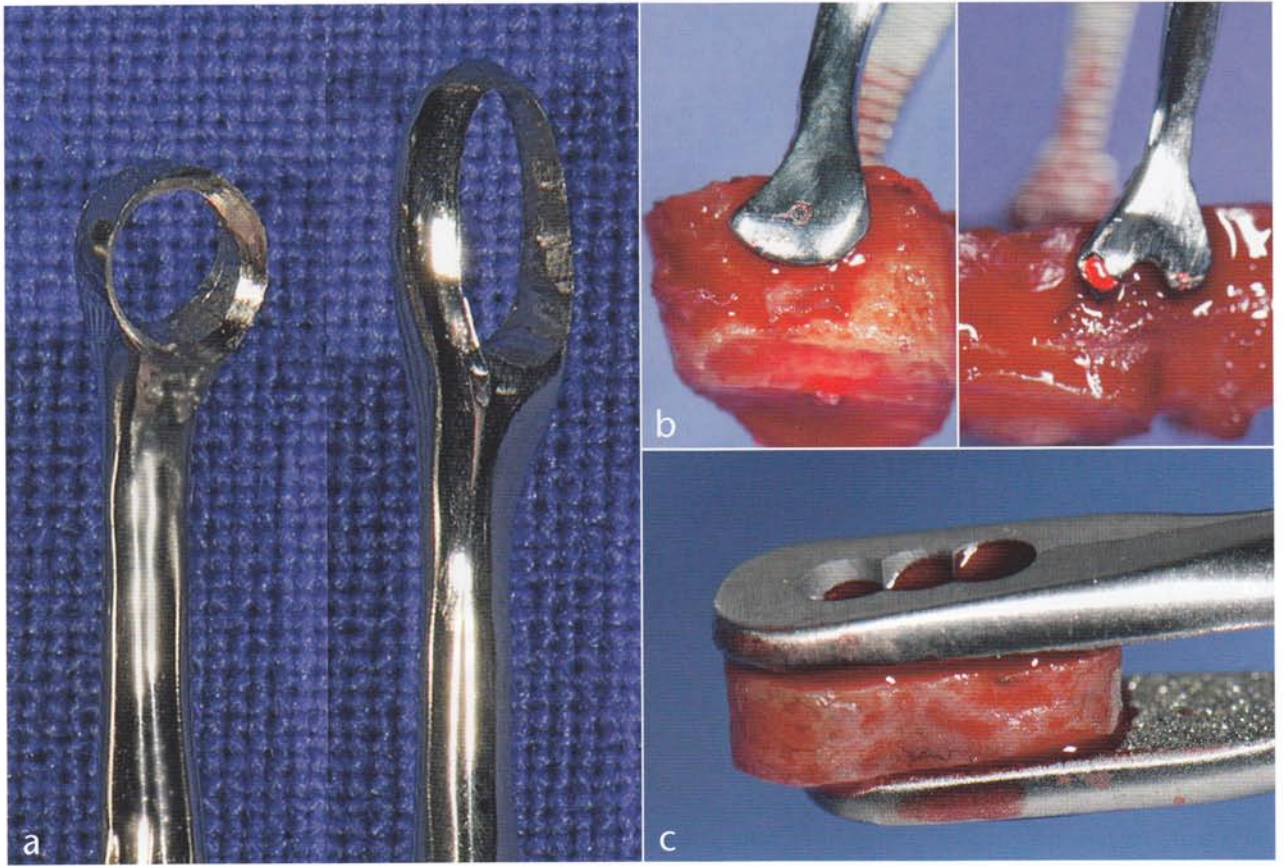
### Ergebnisse

Alle replantierten Wurzelsegmente heilten binnen 10 Tagen komplikationslos ein. Eine längere Einheilzeit wurde bei dem replantierten Wurzelsegment beobachtet, das aus einer anderen Wurzel desselben Zahns gebildet wurde und so eine Formkongruenz zum vorhandenen alveolären Volumen aufwies (Abb. 2).

Wie die Fotodokumentation zeigt, blieb die Breite der angewachsenen Gingiva nach der Replantation der Wurzelsegmente nahezu gleich (Abb. 4). Die anschließende Extrusion der replantier-

ten Wurzelsegmente führte in allen 6 Fällen zu einer koronalen Bewegung des Margo gingivalis und zu einer Verbreiterung der attached Gingiva. Die Veränderung betrug ca. 80% der Extrusionsbewegung (Abb. 4 und 5).

In den 3D-Modellanalysen zeigte sich, dass durch die replantierten Wurzelsegmente die alveolären Weich- und Hartgewebestrukturen weitestgehend erhalten werden konnten. Palatinal bzw. lingual war der Gewebeverlust mit maximal 0,3 mm in der vertikalen und 0,2 mm in der horizontalen Dimension am geringsten. Im Bereich der labialen und bukkalen Knochenlamelle waren die Gewebeverluste mit maximal 0,5 mm in der Vertikalen und 0,6 mm in der Horizontalen am größten (Abb. 3).



**Abbildung 8** Gewebeschonende Instrumente für die Wundrevision und Replantation: Küretten (a), Fass-Pinzette: Front- bzw. Seitenzahn (b), Fixations-Pinzette (c)

**Figure 8** Tissue-conserving instruments for wound examination and replantation: currettes (a), barrel forceps: anterior or side tooth (b), fixation forceps (c)

In allen Fällen führte die Extrusion von replantierten Wurzelsegmenten zu einer Vertikalbewegung der angrenzenden alveolären Gewebestrukturen (Abb. 4, 5 und 6). Der vertikale Knochengewinn war über die gesamte Alveole und die labiale bzw. bukkale Knochenlamelle zu erkennen (Abb. 6). An den palatinalen und lingualen Knochengrenzen waren die Vertikalveränderungen weniger deutlich ausgeprägt.

Das vertikale „Follow-up“ entsprach den in der Literatur angegebenen Werten von ca. 70–90% der Extrusionsbewegung (Abb. 4, 5 und 6).

Die Röntgen- und DVT-Aufnahmen zeigten, dass die Alveolen nach einem Zeitraum von 6–10 Wochen vollständig mit Knochen gefüllt waren (Abb. 6).

## Diskussion

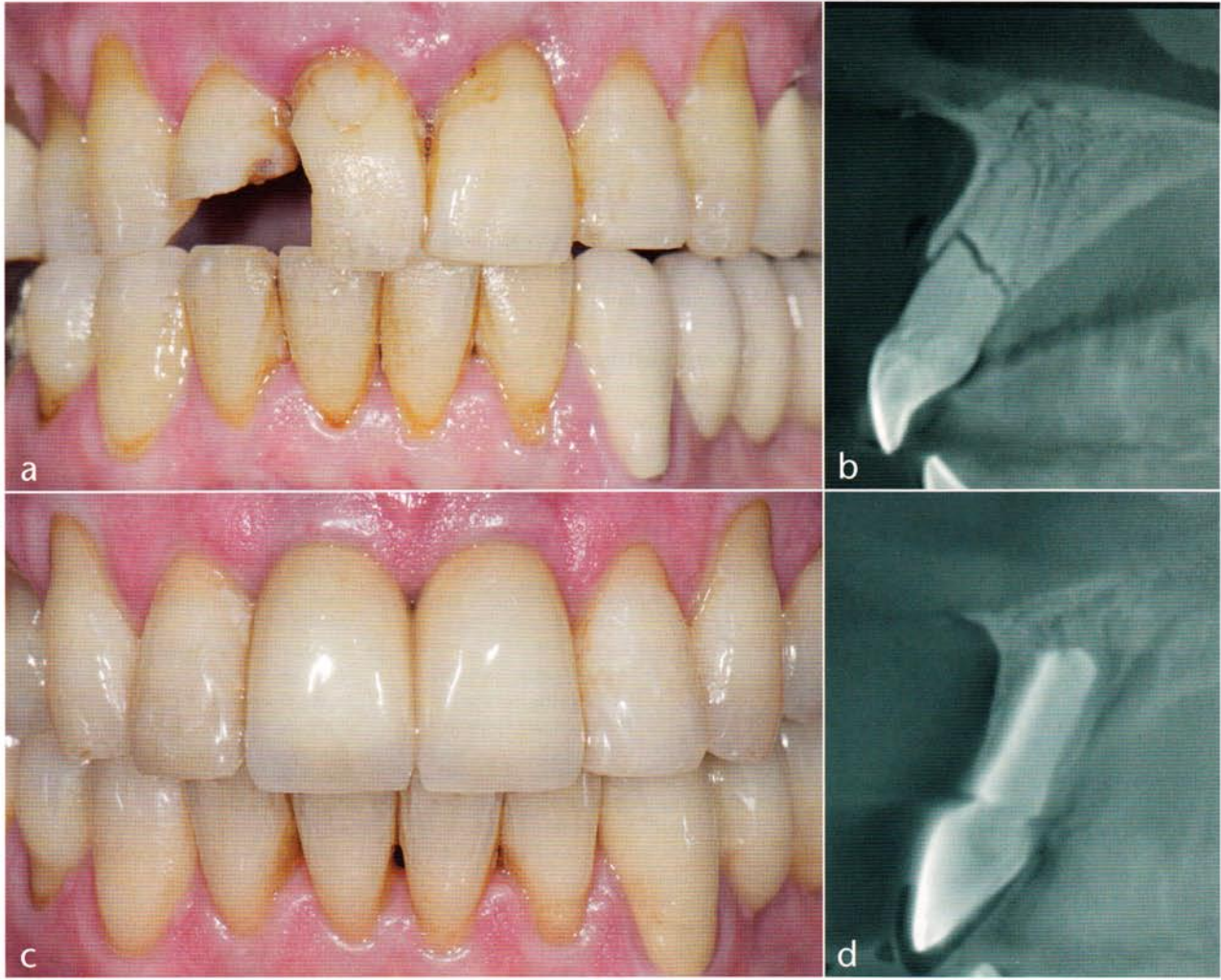
Für ein langfristig stabiles und ästhetisch ansprechendes Ergebnis sind die strukturelle Qualität, Quantität und Sta-

bilität des periimplantären Gewebes von grundlegender Bedeutung. Deshalb ist es sehr wichtig, Implantate in ein stabiles knöchernes Bett zu inserieren und das Implantatlager bestmöglich vorzubereiten.

Da die Extraktion eines Zahns innerhalb relativ kurzer Zeit zu einem umfangreichen alveolären Gewebeerlust führt, wurden chirurgisch-augmentative Behandlungsmethoden entwickelt, die das verloren gegangene Gewebe suffizient ersetzen [2, 7]. Als Nachteile dieser Therapien können u.a. die erhöhte Patientenbelastung durch einen oder mehrere zusätzliche Eingriffe, der erhöhte materielle Aufwand einschließlich der damit verbundenen Kosten sowie eine Ergebnisabhängigkeit vom Können des Behandlers aufgeführt werden [3, 12, 15].

Der neue biologische Ansatz sieht in dem parodontalen Ligament den Schlüssel zum Erhalt und Aufbau bzw. zur Regeneration alveolärer Strukturen. Möglicherweise kann der Zahn

oder ein Zahnsegment über das parodontale Ligament den Erhalt bzw. die Regeneration alveolärer Strukturen beeinflussen [6, 20, 21]. Die Extrusion eines Zahns bewirkt, wie vielfach belegt, eine koronal gerichtete Bewegung aller an den Zahn angrenzenden oralen Hart- und Weichgewebestrukturen [4, 11]. Dies kommt z.B. im Rahmen einer Korrektur der sogenannten „gingivalen Kontourlinie“ zur Anwendung, um in Verbindung mit ästhetischen Versorgungen ein sehr ansprechendes Erscheinungsbild zu erzielen [26, 27]. Auch bei fortgeschritten parodontal erkrankten Zähnen ist mittels Extrusion eine Regeneration verloren gegangener alveolärer Strukturen möglich [1]. Aufgrund dieses strukturellen und funktionellen Zusammenhangs wird von verschiedenen Autoren die Extrusion eines Zahns zur Implantatbettgestaltung herangezogen [5, 13, 14]. Dabei ist der positive Einfluss auf beide alveolären Gewebestrukturen hervorzuheben [17, 23, 24].



**Abbildung 9** Falldarstellung: klinische Ausgangssituation mit tief frakturierten Zähnen 12, 11 und 21 (a), DVT regio 11 mit tiefer Frakturlinie (b), restauratives Ergebnis Regio 13–23 mit konservierender Versorgung von 12 und implantat-prothetischer Versorgung von 11 und 21 (c), DVT-Kontrolle der prothetischen Versorgung mit Erhalt der bukkalen Knochenlamelle (d)

**Figure 9** Case presentation: clinical starting situation with severely fractured teeth 12, 11 and 21 (a), DVT region 11 with deep fracture line (b), restorative result region 13–23 with conservative treatment of 12 and implant-prosthetic treatment of 11 and 21 (c), DVT control of the prosthetic treatment with preservation of the buccal bone lamella (d)

Fotos: Neumeyer

Vollkommen neu ist bei dem vorliegenden biologischen Konzept die Verwendung von Wurzelsegmenten. Dabei zeigen die Ergebnisse deutlich, dass das Erhaltungs- und Regenerationspotenzial replantierter und extrudierter Wurzelsegmente dem von ganzen Zähnen vergleichbar ist.

Ein weiterer Vorteil der neuen Technik ist die Möglichkeit, apikale Prozesse direkt über die offene Alveole und damit minimalinvasiv und ohne gingivale Schnittführungen eröffnen und revidieren zu können. Das ist insbesondere bei ästhetisch schwierigen Situationen z.B. bei einer hohen Lippenlachlinie von Bedeutung.

Wie aus den Ergebnissen deutlich wird, ist die Durchknöcherung der Al-

veole bereits nach 6–10 Wochen abgeschlossen. Die von Zachrisson vorgeschlagene Wartezeit für eine Implantation nach orthodontischer Therapie kann somit deutlich reduziert werden, was zu einer wesentlich kürzeren Behandlungszeit führt [16].

Die Implantation von einteiligen Aesthura Immediate Implantaten (Nemris) in die mit der neuen Methode behandelten Regionen zeigte keine Unterschiede gegenüber der klassischen Vorgehensweise mit einer verzögerten Implantation nach 6 Monaten [10].

Auffällig war die geringe Schwankungsbreite des erzielten Gewebeerhalts, was für eine gute Reproduzierbarkeit und Vorhersage des zu erwartenden Therapieergebnisses spricht. Even-

tuell ergeben sich mit dieser Behandlung Möglichkeiten, den Verlauf der gingivalen Kontourlinie bei prothetischen Rehabilitationen mit Implantaten unter Berücksichtigung ästhetischer Aspekte zu manipulieren und zu optimieren.

Die vorgestellte Methode ermöglicht den Erhalt der knöchernen alveolären Strukturen nach einer Extraktion. Das im Anschluss vorliegende suffiziente Implantatlager ist die Grundlage für langzeitstabile und ästhetisch anspruchsvolle prothetische Versorgungen innerhalb einer verkürzten Behandlungszeit (Abb. 9). Weitere Untersuchungen sind notwendig, um das ganze Potenzial dieser neuen Methode zu erforschen.

## Schlussfolgerungen

1. Die Replantation und Extrusion von Wurzelsegmenten ermöglicht den Erhalt und den vertikalen Gewinn funktionell und ästhetisch relevanter alveolärer Weich- und Hartgewebestrukturen. Dabei werden offenbar das natürliche Wundheilungspotenzial und die extrusionsinduzierte Geweberegeneration genutzt.
2. Die Ergebnisse sind vorhersagbar und lassen nur ein sehr geringes Volumendefizit erkennen.

3. Sie genügen sowohl funktionellen als auch höchsten ästhetischen Ansprüchen und sind denen augmentativer Techniken ebenbürtig.
4. Das Verfahren ist einfach in der Handhabung, zeit- und kostenorientiert sowie minimalinvasiv.
5. Weitere Untersuchungen sind notwendig, um das ganze Potential dieser neuen Methode zu ermitteln.

**Interessenkonflikte:** Die Autoren geben an, dass keine Interessenkonflikte im Sinne des ICMJE bestehen.

## Zitierweise:

Neumeyer S, Hopmann S, Stelzel M: Ein neues biologisches Konzept zur Implantatlageroptimierung. *Z Zahnärztl Implantol* 2013;29:139–146

DOI 10.3238/ZZI.2013.0139–0146

## Korrespondenzadresse

Dr. Sabine Hopmann  
Untere Bergstrasse 12  
49448 Lemförde  
Tel.: 05443 374 (Praxis)  
hopmann@hopmann-maak.de

## Literatur

1. Amato F, Mirabella D, Macca U, Tarnow DP: Implant Site Development by Orthodontic Forced Extraction: A Preliminary Study. *Int J Oral Maxillofac Implants* 2012;27:411–420
2. Araujo MG, Lindhe J: Dimensional ridge alterations following tooth extraction. An experimental study in the dog. *J Clin Periodontol* 2005;32:212–218
3. Bayerlein T, Proff P, Fanghänel J et al.: Wound management after the application of bone grafting substitutes in the orofacial region. *Folia Morphol (Warsz)* 2006;65:89–91
4. Berglundh T, Marinello CP, Lindhe J, Thilander B, Liljenberg B: Periodontal tissue reactions to orthodontic extrusion: an experimental study in the dog. *J Clin Periodontol* 1991;18:330–336
5. Danesh-Meyer MJ, Brice DM: Implant site development using orthodontic extrusion: a case report. *N Z Dent J* 2000;96:18–22
6. Dannan A, Darwish MA, Sawan MN: The Orthodontic Extrusion Movements and the Periodontal Tissues. *Internet Journal of Dental Science* 2009;8:1–14
7. Fickl S, Zühr O, Wachtel H, Bolz W, Huerzeler M: Hard tissue alterations after socket preservation: an experimental study in the beagle dog. *Clin Oral Implants Res* 2008;19:1111–1118
8. Filippi A: Zahntransplantation. Biologischer Zahnersatz für Kinder, Jugendliche und manche Erwachsene. Berlin: Quintessenz, 2009
9. Hopmann S, Neumeyer S, Hannker C, Stelzel M, Thein T, Lampson C: Biologische Aspekte – Eine implantatprothetische Versorgung nach traumainduziertem Frontzahnverlust. *Teamwork – Das Magazin für den ambitionierten Zahnmediziner* 2013;16:54–65
10. Houston F, Sarhed G, Nyman S, Lindhe J, Karring T: Healing after root reimplantation in the monkey. *J Clin Periodontol* 1985;12:716–727
11. Kajiyama K, Murakami T, Yokota S: Gingival reactions after experimentally induced extrusion of the upper incisors in monkeys. *Am J Orthod Dentofac Orthop* 1993;104:36–47
12. Kleimann J: Sind Membranen bei infraalveolären Defekten im Vergleich zu Schmelzmatrixproteinen noch up-to-date? Masterthese MOP 2010
13. König A, Hermann JS: Orthodontische Maßnahmen zur präimplantologischen Augmentation von Hart- und Weichgewebe. *Z. Zahnärztl. Impl.* 2007;23:208–214
14. Korayem M, Flores-Mir C, Nassar U, Olfert K: Implant site development by orthodontic extrusion. *Angle Orthod* 2008;78:752–760
15. Lindhe J, Karring T, Lang NP: *Clinical Periodontology and Implant Dentistry*. Wiley-Blackwell Publishing; 4. Auflage 2003/2005
16. Malmgren O, Malmgren B, Frykholm A: Rapid orthodontic extrusion of crown root and cervical root fractured teeth. *Endod Dent Traumatol* 1991;7:49–54
17. Mantzikos T, Shamus I: Forced eruption and implant site development: soft tissue response. *Am J Orthod Dentofac Orthop* 1997;112:596–606
18. Nasjleti CE, Caffesse RG, Castelli WA, Hoke JA: Healing after tooth reimplantation in monkeys. A radioautographic study. *Oral Surg Oral Med Oral Pathol* 1975;39:361–375
19. Neumeyer S, Wachtel H: Die Replantation und orthodontische Extrusion hoch resezierter Zähne. *Quintessenz* 2009;60:1141–1149
20. Oppenheim A: Artificial Elongation of Teeth. *Am J Orthod* 1940;26:931–940
21. Pikdoken L, Mustafa E, Serdar U: Gingival response to mandibular incisor extrusion. *Am J Orthod Dentofac Orthop* 2009;135:432–433
22. Polimeni G, Xiropaidis AV, Wikesjö UM: Biology and principles of periodontal wound healing/regeneration. *Periodontology* 2000–2006;41:30–47
23. Salama H, Salama M: The role of orthodontic extrusive remodeling in the enhancement of soft and hard tissue profiles prior to implant placement: a systematic approach to the management of extraction site defects. *Int J Periodontics Restorative Dent* 1993;13:312–333
24. Salama H, Salama M, Kelly J: The orthodontic-periodontal connection in implant site development. *Pract Periodontics Aesthet Dent* 1996;8:923–932
25. Schatz JP, Dubrez B, Roehrich N: Muco-gingival and periodontal health recovery following reimplantation of teeth. *Endod Dent Traumatol* 1999;15:216–220
26. Spear FM, Kokich VG: A multidisciplinary approach to esthetic dentistry. *Dent Clin North Am* 2007;51:487–505
27. Zachrisson BU: Orthodontic tooth movement to regenerate new alveolar tissue and bone for improved single aesthetics. *Eur J Orthod* 2003;25:442