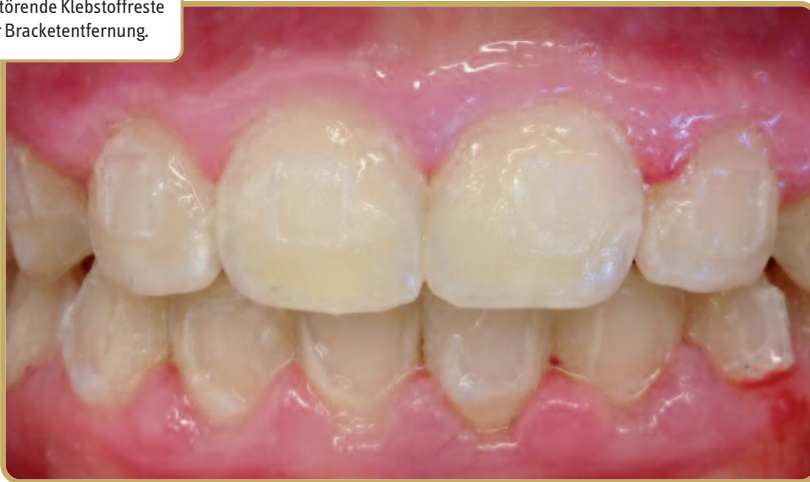

Ein Beitrag von Dr. Agnes Römeth, Kieferorthopädin aus Düsseldorf.

Klebstoffentfernung: Worauf kommt es an?

Abb. 1: Störende Klebstoffreste nach der Bracketentfernung.



Erleichterung durch Spezialinstrumente

Im ersten Schritt löse ich die Brackets vom Zahn. Dazu nutze ich die Entfernungszange HSL 226-14 (Fa. Hammacher), die auf das jeweilige Bracket abgestimmt ist. In der Regel löst sich dabei die adhäsive Verbindung des Brackets zum Kleber – nicht jedoch der Kleber vom Zahn. Kleberreste bleiben auf der Zahnoberfläche haften (Abb. 1) und müssen anschließend mit rotierenden Hartmetallinstrumenten entfernt werden. Hierfür setze ich ausschließlich Klebstoffentferner von Komet ein.

Für den Patienten ist der Behandlungstermin für das Ablösen seiner Brackets nach monatelanger Therapie ein absolutes Highlight. Die Entfernung soll schnell und unkompliziert vonstattengehen.

Vor allem hofft der Patient auf eine unbeschadete Zahnoberfläche und ein wunderbar glattes Gefühl, wenn er sich zum ersten Mal wieder mit der Zunge über die Zähne streicht. Mit den richtigen Instrumenten für die Klebstoffentfernung und die anschließende Politur können diese Erwartungen erfüllt werden.

Die Entfernung der Brackets ist das „Brot- und Butter-Geschäft“ jeder kieferorthopädischen Praxis. Im Interesse des Patienten und des Behandlers sollten die nötigen Arbeitsschritte routinisiert und zügig ablaufen. Besonders bei der Klebstoffentfernung bedarf es Instrumente, die den Klebstoff effektiv abtragen, während sie den harten Schmelz schonen. So sollte das Instrumentenarbeitsstück die Zahnform respektieren, vibrationsarm laufen und glatte Oberflächen erzeugen. Mit den folgenden Instrumenten können wir in meiner Praxis den finalen Schritt der Bracketbehandlung souverän umsetzen.

Vestibuläre Zahnoberflächen

Vestibulär greife ich zum Klebstoffentferner H23RA (Abb. 2 und 4). Wer das Instrument zum ersten Mal in den Händen hält, wird merken, dass es ein komplett neues Arbeitsgefühl vermittelt. Der H23RA ist aggressiver als herkömmliche Klebstoffentferner, der Materialabtrag erfolgt sehr schnell und eher modellierend, ohne den sonst üblichen Widerstand. Hierdurch erweist er sich besonders bei der Entfernung von großen Kleberrückständen als sehr hilfreich.

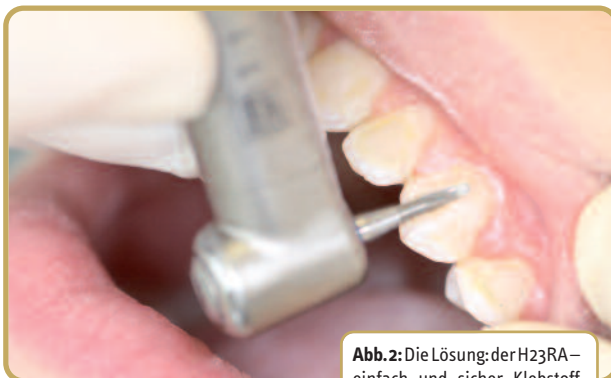

Abb. 2: Die Lösung: der H23RA – einfach und sicher Klebstoff entfernen.

Abb. 3: Der Patient nach erfolgreicher Behandlung.

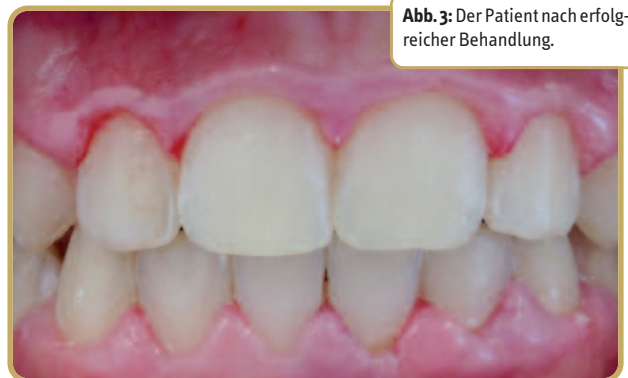

Abb. 4: Klebstoffentferner H23RA (Komet).




Abb. 5: Klebstoffentferner H379AGK (Komet).



Linguale Zahnoberflächen

Lingualsetze ich den H379AGK ein (Abb. 5). Die Eiform des Arbeitsteils passt sich der Zahnform sehr gut an. Der Materialabtrag erfolgt dadurch exakt an der betroffenen Stelle, ohne dass es zu Riefenbildung oder Schmelzverletzungen kommt.

Die AGK-Instrumente wurden in Zusammenarbeit mit Prof. Dr. Ralf J. Radlanski von der Freien Universität Berlin entwickelt und besitzen viele werkzeugtechnische Raffineszen, die sie in unserem Praxisalltag unentbehrlich machen: Die Schneide gewährleistet einen zügigen Abtrag bei schon geringem Anpressdruck. Dadurch bleibt der Zahnschmelz unverletzt. Zum Schutz der Gingiva verfügen sie im vorderen Bereich des Arbeitsteils über eine glatte Kuppe. Außerdem besitzen die AGKs eine Sicherheitsfase am Übergang zum Schaft,

was Riefenbildung auf der Zahnoberfläche vermeidet. Ich erhalte also immer eine glatte Oberfläche, die schon leicht glänzt, wenn alle Kleberreste entfernt wurden.

Für die abschließende Politur nutzen wir den Prophylaxepolierer 9631.204.060 (Komet) sowie fluoridhaltige Polierpaste. Darüber hinaus machen wir in den meisten Fällen eine Fluoridierung mit konfektionierten Trägerschienen, um uns anschließend gemeinsam mit den Patienten über das Ergebnis zu freuen.

Resümee

Den größten Vorteil der AGK-Klebstoffentferner sehe ich in der Zeitersparnis durch die exzellente Schneidleistung. Das ist sowohl für den Patienten als auch für mich als Behandlerin sehr angenehm. Die sanfte Laufruhe der AGKs trägt zusätzlich zum Komfort bei. Damit

bringen die AGK-Klebstoffentferner noch mehr Professionalität in eine Routinebehandlung.

* Fa. Komet Dental,
www.kometdental.de

Kurzvita



Dr. Agnes Römeth
[Autoreninfo]

Adresse

Dr. Agnes Römeth
Kieferorthopädin
Rethelstraße 100
40237 Düsseldorf-Zoo
Tel.: 0211 687746-88
Fax: 0211 687746-89
mail@kfo-rethelstrasse.de