

Kombination von rotierenden und schallgestützten Diamantinstrumenten für ein rationelles Präparationskonzept

Sven Rinke

Neben den klassischen metallkeramischen Restaurationen haben sich insbesondere im Frontzahnbereich auch vollkeramische Versorgungen als ästhetisch hochwertige Alternative mit vergleichbarer Langzeitbewährung etabliert [1]. Als Materialgruppen sind dabei neben Zirkonoxidkeramiken auch hochfeste Glaskeramiken (Lithiumdisilikatkeramiken) klinisch erfolgreich im Einsatz. Neu entwickelte Materialien wie z. B. kubische Zirkonoxide mit einer erhöhten Lichtdurchlässigkeit oder zirkonoxidverstärkte Lithiumsilikatkeramiken (ZLS-Keramiken) führen dabei zu einer beständigen Erweiterung der zahnmedizinischen Behandlungsoptionen [2, 3].

Vor allem bei vollkeramischen Restaurationen wird der klinische Langzeiterfolg nicht nur durch die Materialauswahl, sondern auch durch eine materialadäquate Präparation bestimmt. Allgemein erfordert die zahnärztliche Präparationstechnik eine Kombination aus minimalinvasiver substanzschonender Arbeitstechnik und einer rationellen, ergonomischen Arbeitssystematik. Diese Ziele wurden durch die Entwicklung neuer rotierender Instrumente (z. B. Diamantinstrumente mit Führungsstiften) oder neue Arbeitstechniken (oszillierende oder schallgestützte Diamantinstrumente) verfolgt [4, 5]. Allgemein sind bei der zahnärztlichen Präparation End-Rautiefen im Bereich der Präparationsgrenze von weniger als 30 µm anzustreben, d. h. die Präparationsoberflächen sind vor der Abformung zu finieren. Um iatrogene Schädigungen der Zahnhartgewebe und der Pulpa zu vermeiden, darf die Kühlflüssigkeitsmenge 50 ml/min nicht unterschreiten. Zudem sollte auf die Verwendung von extra groben Diamantinstrumenten verzichtet werden, da sie zu einem unkontrollierten Substanzabtrag und dem erhöhten Risiko einer Schädigung der Nachbarzähne führen können [6].

Um technische Komplikationen zu vermeiden, ist insbesondere bei vollkeramischen Restaurationen darauf zu achten, dass materialspezifische Mindestschichtstärken eingehalten werden und die Ausformung der Präparationsgrenze als Hohlkehle oder Stufe mit innen gerundeter Kante erfolgt.

Neue Instrumentenkombination

Ein vergleichsweise neuer Ansatz für ein gleichermaßen effizientes und ergonomisches Präparationskonzept arbei-

tet mit einer Kombination aus rotierenden und schallgestützten Diamantinstrumenten [7]. Dabei werden spezielle grobkörnige Diamantinstrumente für die rationelle Vorpräparation genutzt, während das Finieren der Präparation mit formkongruenten Schallspitzen erfolgt.

Schallgestützte Diamantinstrumente bieten den Vorteil, dass sie aufgrund ihrer Arbeitsweise eine hohe Oberflächengüte mit klar definierten Präparationsgrenzen erzeugen und gleichzeitig das Risiko von Weichgewebsverletzungen minimieren [7].

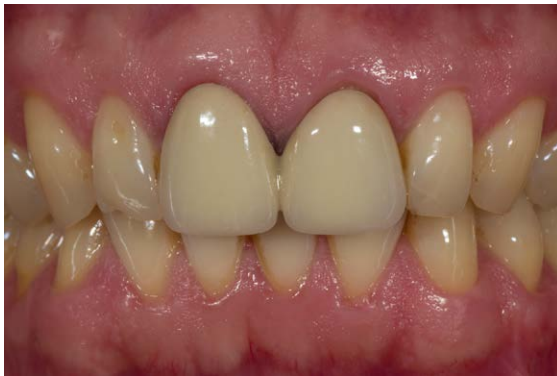Die schallgestützten Präparationsinstrumente werden über ein spezielles Handstück (z. B. SF1 LM, Komet Dental, Lemgo) mit dem sehr weit verbreiteten Multiflex-Anschluss angetrieben. Dies erlaubt einen einfachen Betrieb an jeder konventionellen Behandlungseinheit mit Turbinenanschluss.

Den Vorteilen der schallgestützten Präparationsinstrumente steht ihre im Vergleich zu rotierenden Dentalinstrumenten vergleichsweise geringe Abtragsleistung entgegen. Für ein effizientes Präparationskonzept ist es daher sinnvoll, ihren Einsatz auf das Finieren der Präparation zu beschränken. Diese Technik erfordert idealerweise formkongruente rotierende und schallgestützte Instrumente, die eine materialgerechte Ausformung der Präparationsgrenze (z. B. ausgeprägte 90°-Hohlkehle mit zylindrischen oder konischen vor Kopf runden Instrumenten) ermöglichen.

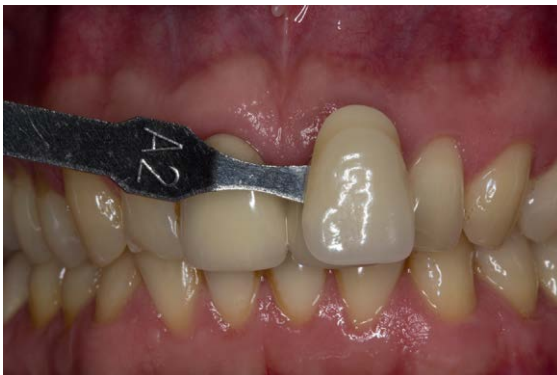Nachfolgend wird der Einsatz dieser schallgestützten Instrumente in Kombination mit rotierenden Diamantinstrumenten anhand eines klinischen Fallbeispiels aufgezeigt.

Fallbeschreibung monolithische Frontzahnkronen

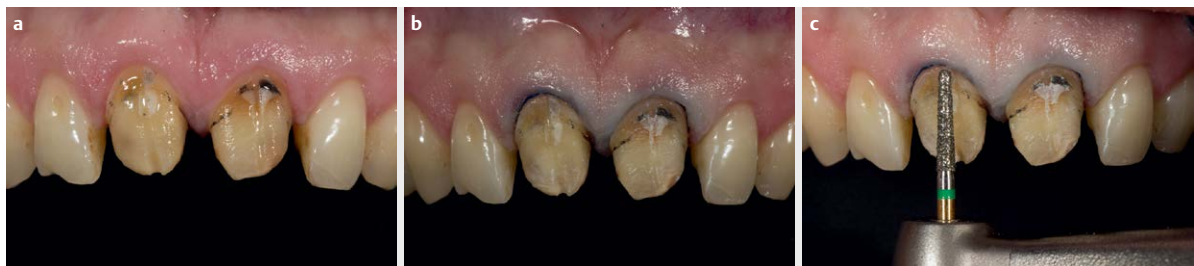Ein 39-jähriger Patient stellte sich mit 2 insuffizienten metallkeramischen Kronen auf den beiden mittleren Frontzähnen vor (► **Abb. 1**). Die Neuversorgung sollte mit monolithischen vollkeramischen Restaurationen aus einer neu entwickelten zirkonoxidverstärkten Lithiumsilikat-Keramik (ZLS) erfolgen. Diese bereits seit mehreren Jahren für die CAD/CAM-Technologie verfügbare Materialgruppe bietet neben einer hohen Dauerfestigkeit und guten optischen Eigenschaften auch den Vorteil einer einfachen Polierbarkeit [2, 8–10]. Seit kurzem sind diese Materialien im be-



► **Abb. 1** Insuffiziente, verblockte metallkeramische Kronen auf den beiden mittleren Schneidezähnen.



► **Abb. 2** Zahnfarbbestimmung vor Beginn der Präparation. Die Zähne sind in dieser Phase noch nicht ausgetrocknet.



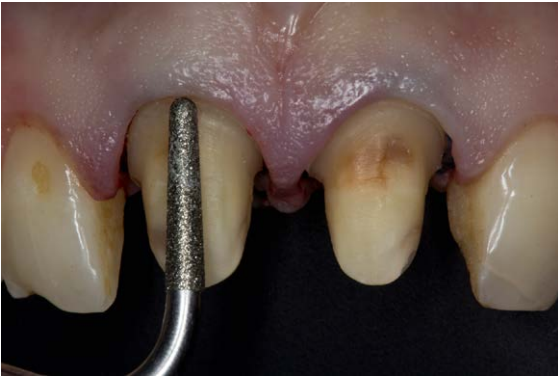► **Abb. 3** Nach Entfernen der vorhandenen Restaurationen wird ein Retraktionsfaden zum Schutz der Weichgewebe platziert. Die Vorpräparation erfolgt mit einem grobkörnigen, vor Kopf runden, konischen Diamantinstrument.

Präparation durch den Luftstrom der Hochvakuumabsaugung austrocknen. Da dies zu einer Aufhellung führt, zeigt eine Farbnahme am Ende der Präparation ein verfälschtes Ergebnis (► **Abb. 2**).

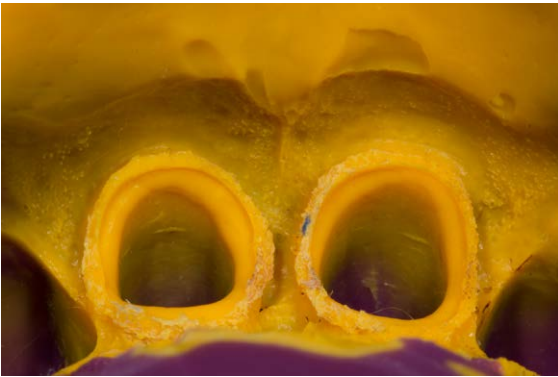Im nächsten Schritt wurden die vorhandenen metallkeramischen Restaurationen entfernt. Klassischerweise werden metallkeramische Versorgungen zum Entfernen in 2 Arbeitsschritten aufgetrennt. Zunächst wird die Verblendkeramik mit einem Diamantinstrument aufgetrennt. Nach dem Wechsel auf ein Hartmetallinstrument erfolgt dann in einem zweiten Schritt das Auftrennen des Metallgerüsts. Im vorliegenden Fall wurde ein Hartmetallinstrument mit einer speziellen Schneidengeometrie (H4MCL. 314.012, Komet Dental, Lemgo) eingesetzt, welches das Auftrennen von Verblendkeramik und Metallgerüst erlaubt, sodass ein Instrumentenwechsel entfällt (► **Abb. 3a**).

Nach dem Entfernen der beiden metallkeramischen Restaurationen wurde zunächst ein Retraktionsfaden (Ultrapak Gr. 0, Ultradent Products GmbH, Köln) zur leichten Retraction und zum Schutz der Weichgewebe appliziert. Sofern bei einem platzierten Retraktionsfaden die Präparationsgrenze äquigingival der verdrängten Gingiva platziert wird, resultiert später nach Entfernung des Retraktionsfadens eine leicht subgingivale Lage der Präparationsgrenze, was unter ästhetischen Gesichtspunkten günstig ist. So kann einerseits eine leicht subgingivale Lage der Präparationsgrenze vorprogrammiert werden, aber auch Verletzungen der Weichgewebe werden minimiert (► **Abb. 3b**).

Die Vorpräparation erfolgt mit einem grobkörnigen, vor Kopf runden Diamantinstrument mit erhöhter Abtragsleistung (S6856.314.018, Komet Dental, Lemgo) (► **Abb. 3c**). Diese als S-Diamanten bezeichnete Instrumentenfamilie bietet durch die Kombination aus strukturiertem Rohling und grobkörnigen Diamanten einen schnellen und effektiven Materialabtrag bei deutlich verbesserter Kühlung. Diese Instrumente bieten sich daher für eine zeitsparende Vorpräparation an. Um Verletzungen der Gingiva zu vermeiden, wurde die Vorpräparation supragingival durchgeführt, wobei eine zervikale zirkuläre Substanzreduktion von 1 mm angestrebt wurde. Der inzisale Substanzabtrag betrug 2 mm. Da die Restauration aus einer hochfesten Glaskeramik ausgeführt werden sollte, war auch für die pa-



► **Abb. 4** Die finale Präparation erfolgt dann mit einer zum rotierenden Diamantinstrument formkongruenten Schallspitze (SF856.000.018, Komet Dental, Lemgo) nach Applikation eines 2. Retraktionsfadens.



► **Abb. 5** Abformung mit einem additionsvernetzenden Polyvinylsiloxanmaterial in der Doppelmischtechnik.

latinalen Flächen ein minimaler Abtrag von 1 mm zu fordern. Die Übergänge von der axialen zur inzisalen Kante und den palatinalen Flächen wurden zudem werkstoffgerecht gerundet.

Die finale Positionierung der Präparationsgrenze und das Finieren erfolgten mit einer zum Diamantinstrument formkongruenten Schallspitze (SF856.000.018, Komet Dental). Im vorliegenden Fall wurde aufgrund der bereits deutlich subgingival liegenden Präparationsgrenze der Vorrestauration ein 2. Retraktionsfaden (Ultrapak Gr. 1, Ultradent Products GmbH) appliziert, um eine weitere Retraction der Weichgewebe zu erzielen. Die finale Präparation mit Schallspitzen bietet, wie bereits erwähnt, den Vorteil einer hohen Oberflächengüte der Präparationsgrenze und einem Schonen der Weichgewebe. Auf diese Weise können Verletzungen und Blutungen minimiert werden. Dies ist vor allem dann wichtig, wenn in der Präparationssitzung auch gleich die Abformung erfolgen soll. Ein weiterer Vorteil liegt darin, dass der Retraktionsfaden nicht durch die Schallspitze „herausgerissen“ werden kann, wie dies bei rotierenden Instrumenten passieren kann. Darüber hinaus ist die exakte Führung der Schallspitzen gerade bei einem stark girlandenförmigen Verlauf der Präparationsgrenze

einfacher als bei rotierenden Instrumenten. Insbesondere ein „Abrutschen“ des Instrumentes tritt wesentlich seltener auf, als das bei rotierenden Instrumenten der Fall ist. Im vorliegenden Fall wurde eine Schallspitze in Normal Korn angewendet (► **Abb. 4**). Vom Hersteller werden zudem auch feinkörnige Schallspitzen angeboten, die eine noch glattere Präparationsoberfläche ermöglichen.

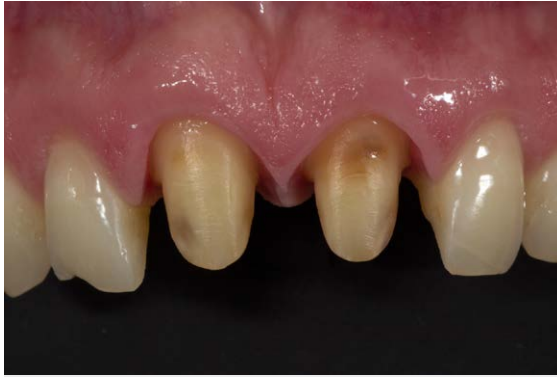Die hier angewendete Präparationstechnik hatte lediglich eine minimale Traumatisierung der Weichgewebe zur Folge. Entsprechend konnte in der Präparationssitzung auch die Abformung für die neu anzufertigenden prothetischen Versorgung durchgeföhrt werden. Die Abformung erfolgte mit einem individualisierten Konfektionsabformlöffel in der Doppelmischtechnik mit einem Polyvinylsiloxanmaterial (Aquasil monophase + Aquasil XLV, Dentsply DeTrey, Konstanz) (► **Abb. 5**).

Durch die geringe Traumatisierung der Weichgewebe kam es während der Abformung zu keiner Blutung. Aufgrund der guten lateralen Verdrängung der Weichgewebe durch die angewendete Doppelfadentechnik gelang eine vollständige Überfassung der Präparationsgrenze durch das Abformmaterial und damit auch eine sehr exakte Reproduktion der Präparationsgrenze. Zum Ende des Behandlungstermins erfolgten noch eine Bissnahme sowie eine arbiträre Scharnierachsbestimmung.

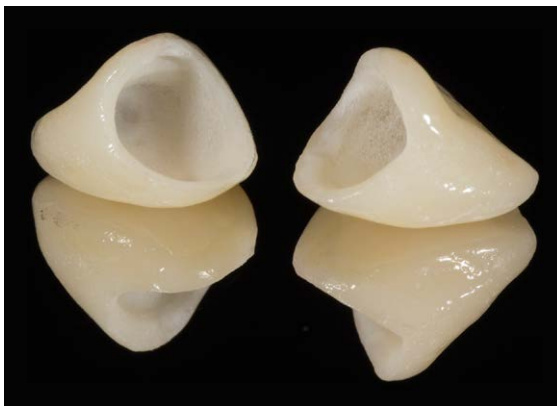
Laborseitige Aspekte

Im zahntechnischen Labor wurde nach der Modellherstellung und Montage zunächst eine vollständige Modellation der Kronen in Wachs durchgeföhrt. Für die Auswahl der Restaurationstechnik war im vorliegenden Fall insbesondere die farbliche Charakteristik der Nachbarzähne entscheidend. Die Nachbarzähne wiesen einen relativ einheitlichen Farbverlauf mit wenigen individuellen Charakterisierungen und eine fehlende ausgeprägte inzisale Transluzenz auf. Unter diesen Voraussetzungen können ästhetisch ansprechende Resultate auch mit monolithischen Versorgung erreicht werden. Im vorliegenden Fall wurde eine neu entwickelte Zirkonoxid-verstärkte Keramik verwendet, die sich nach Herstellerangaben neben einer hohen Festigkeit im Bereich von 450–500 MPA auch durch zahnähnliche optische Eigenschaften und ein gutes Polierverhalten auszeichnet (Celtra Press, Dentsply Sirona Prosthetics, Hanau). Die hohe Festigkeit wird nach Angaben des Herstellers durch eine 10-prozentige Zugabe von Zirkonoxid, das vollständig in der Glasphase gelöst ist, sowie durch einen speziellen Power-Fire-Brand erzielt. Entsprechend kann das Material neben der Herstellung von Inlays, Teilkronen, Kronen und Veneers auch für die Anfertigung von 3-gliedrigen Frontzahnbrücken bis zum 2. Prämolaren genutzt werden.

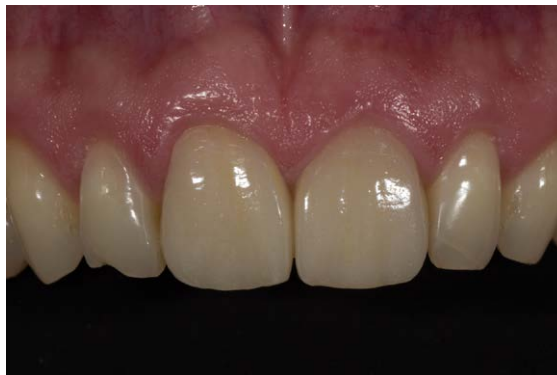Die Wachsmollationen wurden nach der Fertigstellung eingebettet und im Heißpressfahren als monolithische



► **Abb. 6** Klinische Situation 2 Wochen nach der Präparation mit perfekt ausgeheiltem Weichgewebe.



► **Abb. 7** Monolithische Kronen aus einer zirkonoxidverstärkten Lithiumsilikatkeramik (Celtra Press, Dentsply Sirona Prosthetics, Hanau).



► **Abb. 8** Farblich in der Maltechnik individualisierte und adhäsiv eingegliederte Frontzahnkronen.

Kronen gepresst. Die farbliche Individualisierung erfolgte dann in der Maltechnik mit den geeigneten Malfarben in einem Mal- und einem Glasurbrand. Abschließend wurde die Restauration mit einer Diamantpolierpaste final poliert.

Definitive Eingliederung

2 Wochen nach der Abformung hatte der Patient einen weiteren Behandlungstermin für die adhäsive Eingliederung der Restaurationen. Nach dem Entfernen der provisorischen Versorgung zeigte sich eine gute Ausheilung der Weichgewebe mit idealer, leicht subgingivaler Platzierung der Präparationsgrenze (► **Abb. 6**).

Nachdem die Einprobe eine gute Passung der Zahnform und -farbe ergeben hatte, konnte mit den Vorbereitungen für die definitive Eingliederung der Restaurationen begonnen werden. Zunächst wurde ein Retraktionsfaden appliziert, um eine Retraction der Weichgewebe und eine relative Trockenlegung zu ermöglichen. Die Kroneninnenflächen der beiden ZLS-Kronen wurden zunächst mit einer 5%-igen Flusssäure (Vita Ceramics Etch, Vita Zahnfabrik, Bad Säckingen) für 30 s angeätzt (► **Abb. 7**).

Anschließend erfolgte eine Silanisierung der Zementierungsfläche (Calibra Silan, Dentsply Sirona Restorative, Konstanz). Die Zementierung erfolgte mit einem selbstadhäsiven Zement (Calibra Universal, Dentsply Sirona Restorative, Konstanz). Bei der Verwendung eines selbstadhäsiven Zements ist außer der Reinigung der Zahnoberfläche keine weitere Konditionierung der Zahnhartsubstanz erforderlich. Entsprechend kann diese Zementierungstechnik sehr praxistauglich unter relativer Trockenlegung erfolgen. Zementüberschüsse lassen sich zudem bei dieser Zementart nach einer initialen Lichthärtung von 3–5 s sehr einfach mit einer zahnärztlichen Sonde entfernen. Abschließend erfolgt eine Lichtpolymerisation der fixierten Restaurationen jeweils für 40 s von vestibulär, inzisal und palatinal (► **Abb. 8**).

FAZIT

Vollkeramische Restaurationen sind mittlerweile ein integraler Bestandteil des restaurativen Behandlungskonzepts geworden. Beständige Materialinnovationen ermöglichen eine weitere Verbesserung der Behandlungsergebnisse bei gleichzeitig einfacherer klinischer und zahntechnischer Verarbeitung.

Allerdings stellen Weiterentwicklungen der zahnärztlichen Präparationstechnik in diesem Zusammenhang einen unverzichtbaren Baustein zur Qualitätssicherung dar. Die Kombination aus rotierenden Diamantinstrumenten und formkongruenten schallgestützten Präparationsinstrumenten ermöglicht das Zusammenspiel einer rationellen Arbeitssystematik bei der Vorpräparation mit dem minimalinvasiven Vorgehen beim Finieren der Präparation.

Diese Arbeitssystematik bietet die folgenden klinisch relevanten Vorteile:

1. Die speziellen grobkörnigen Diamantinstrumente (S-Diamanten, Komet Dental) ermöglichen einen effizienten Abtrag der Zahnhartsubstanz bei gleichzeitig verbesserter Kühlung, sodass das Risiko einer iatrogenen Schädigung der Zahnhart- und Weichgewebe minimiert wird.
2. Schallgestützte Präparationsinstrumente minimieren das Verletzungsrisiko der Weichgewebe, dadurch werden Blutungen vermieden, und zumeist kann bei diesem Vorgehen die Abformung in der Präparations Sitzung erfolgen.
3. Schallgestützte Instrumente erlauben eine exakte Positionierung der Präparationsgrenze (Risiko des „Abrutschens“ ist geringer als bei rotierenden Instrumenten) und können auch bei einem platzierten Retraktionsfaden problemlos angewendet werden, ohne dass dieser bei Kontakt mit dem Präparationsinstrument herausgerissen wird.
4. Schallgestützte Instrumente erzielen durch die feine Diamantkörnung und die geringe Schwingungsamplitude sehr glatte und klar definierte Präparationsgrenzen, die eine Voraussetzung für eine exakte Reproduktion in der Abformung und auf dem Meistermodell darstellen und damit essenziell für eine gute Passgenauigkeit der Restauration sind.

- [6] Hellwig E, Kimmel K, Lehmann KM. Gemeinsame Stellungnahme der Deutschen Gesellschaft für Zahn-, Mund- und Kieferheilkunde, der Deutschen Gesellschaft für Zahnerhaltung und der Deutschen Gesellschaft für Zahnärztliche Prothetik und Werkstoffkunde (Hrsg.) Präparationstechnik als Grundlage zur Qualitätssicherung. Zahnärztl Mitt 1999; 89: 529–528
- [7] Rinke S. Der Einsatz schallgestützter Präparationsinstrumente im Rahmen eines vollkeramischen Behandlungskonzeptes. ZWR 2015; 124: 406–409
- [8] Lawson NC, Bansal R, Burgess JO. Wear, strength, modulus and hardness of CAD/CAM restorative materials. Dent Mater 2016; 32: e275–e283
- [9] Badawy R, El-Mowafy O, Tam LE. Fracture toughness of chairside CAD/CAM materials – Alternative loading approach for compact tension test. Dent Mater 2016; 32: 847–852
- [10] Awad D, Stawarczyk B, Liebermann A et al. Translucency of esthetic dental restorative CAD/CAM materials and composite resins with respect to thickness and surface roughness. J Prosthet Dent 2015; 113: 534–540

Interessenkonflikt

■ ■

Bibliografie

DOI <http://dx.doi.org/10.1055/s-0043-101891>
 ZWR – Das Deutsche Zahnärzteblatt 2017; 126: 1–5
 © Georg Thieme Verlag KG Stuttgart · New York
 ISSN 0044-166X

Literatur

- [1] S3-Leitlinie für Vollkeramische Kronen und Brücken, AWMF Reg.-Nr. 083-012, Ergebnisse der DGPro Konsensus-Konferenzen 2013–2014
- [2] Denry I, Kelly JR. Emerging ceramic-based materials for dentistry. J Dent Res 2014; 93: 1235–1242
- [3] Hoffmann R, Reichert A, Noack F. Zirkonoxid 2016. Quintessenz Zahntech 2016; 42: 796–810
- [4] Ottl P, Lauer HC. Präparationstechnik für metallkeramische und vollkeramische Restaurationen. Quintessenz 1996; 47: 623–640
- [5] Kimmel K. Optimale Präparationstechnik als Grundlage der Qualitätssicherung. DZZ 2006; 61: 8

Korrespondenzadresse

Priv. Doz. Dr. med. dent. Sven Rinke
 ÜBAG PD Dr. S. Rinke & Dr. M. Jablonski
 Geleitstraße 68
 63456 Hanau
rinke@ihr-laecheln.com