

Einerseits ist es für die Erfolgsprognose einer Wurzelkanalbehandlung entscheidend, dass alle Kanäle gefunden werden. Gleichzeitig soll beim Erstellen der Zugangskavität und bei der Darstellung der Wurzelkanäle so wenig Zahnschubstanz wie möglich geopfert werden. Dieser Beitrag sowie ein dazu passendes Webinar beschreiben die Herausforderungen sowie das Vorgehen, um beide Ziele zu erreichen.


Dr. Günther Stöckl
[Infos zum Autor]



Webinar
[ZWP Study Club]



Literatur



„Well begun is half done“ – Darstellung von Wurzelkanälen

Teil 1: Herausforderungen und Vorgehen

Dr. Günther Stöckl

Die endodontische Zugangskavität wird unterteilt in die primäre Zugangskavität, welche den Zugang zum Pulpenraum ermöglichen soll, sowie die sekundäre Zugangskavität, welche den Zugang zum Kanalsystem erlauben soll. Die endodontische Zugangskavität soll somit das ungehinderte Erreichen der Pulpenkammer und des Kanalsystems sicherstellen sowie das Auffinden, die chemo-mechanische Reinigung und die

Obturation aller Kanalsysteme ermöglichen.¹

Auswirkung unbehandelter Wurzelkanäle

Die American Association of Endodontics (AAE) formulierte 2010, dass für eine Steigerung der Erfolgswahrscheinlichkeit endodontisch behandelter Zähne die größtmögliche Menge des

Pulpakomplexes entfernt werden muss. Das setzt voraus, dass alle Wurzelkanäle durch die Anatomiegesetze des Pulpakammerbodens aufgefunden werden. Dies ist nur möglich, wenn eine 360-Grad-Sicht auf die Schnittstelle Pulpenkammerwand/Pulpenkammerboden geschaffen wurde.² Costa et al. untersuchten 807 DVTs mit insgesamt 2294 endodontisch behandelten Zähnen, wovon 281 (zwölf

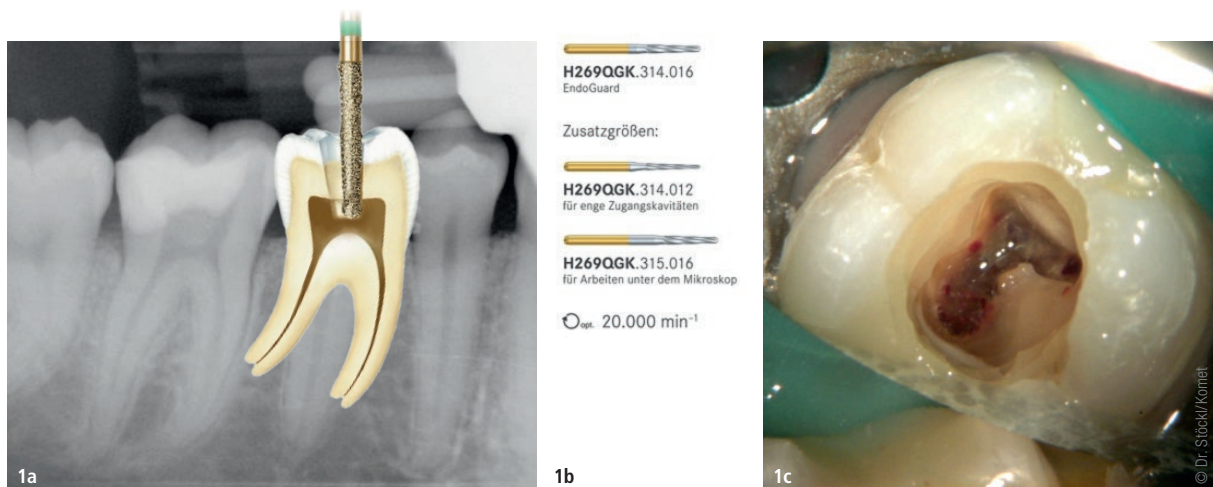

Abb. 1 a–c: Abschätzung der Länge bis zum Pulpenkammerdach (a), die Instrumente EndoGuard (Komet) zum gefahrlosen Abtragen des Pulpenkammerdaches (b), klinisches Bild nach Eröffnung der Pulpenkammer und unvollständiger Abtragung des Pulpenkammerdaches und der chemo-mechanischer Reinigung der Kanalsysteme (c).

Prozent) mindestens einen unbehandelten Kanal zeigten. Die Häufigkeit einer apikalen Parodontitis in Zähnen mit wenigstens einem unbehandelten Kanal war signifikant höher im Vergleich zu Zähnen, bei denen alle Kanäle behandelt wurden (274/281, 98 Prozent vs. 1736/2013, 86 Prozent). Die Wahrscheinlichkeit für die Entwicklung einer apikalen Parodontitis war mit noch mindestens einem unbehandelten Kanal 6,25-mal höher. Die mesiobukcale Wurzel von ersten Oberkiefermolaren zeigte am häufigsten unbehandelte Kanäle (114/154, 74 Prozent), wobei in dieser am häufigsten der zweite mesiobukcale Kanal nicht behandelt worden war (106/114, 93 Prozent). Sie folgerten daraus, dass endodontisch behandelte Zähne mit wenigstens einem unbehandelten Kanalsystem eine hohe Prävalenz für die Entwicklung einer post-therapeutischen apikalen Parodontitis aufwiesen.³ Zu einem ähnlichen Ergebnis kamen Baruwa et al.⁴ und auch Colakoglu et al., die zeigten, dass mit einer 5,5-mal höheren Wahrscheinlichkeit ein ähnliches Risiko bei Oberkiefermolaren mit einem unbehandelten zweiten mesiobukkalen Kanal vorliegt.⁵ Karabucak et al. zeigten in ihrer Studie zur Prävalenz von apikaler Parodontitis bei Molaren und Prämolaren, dass unbehandelte Kanäle am häufigsten bei Oberkiefermolaren (zu 40,1 Prozent) und am seltensten bei Oberkieferprämolaren (zu 9,5 Prozent) auftreten/vorkommen.⁶ Allerdings sind auch im Unterkiefer unbehandelte Kanäle mit einer Wahrscheinlichkeit von 81,8 Prozent an der Entstehung einer apikalen Parodontitis beteiligt.⁷

Auffinden und gleichzeitig Zahnschubstanz schonen

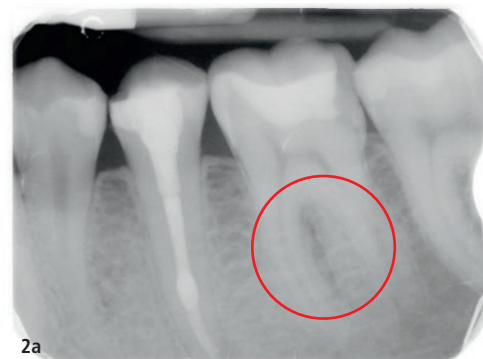Das Auffinden aller Kanäle ist also ein entscheidender Schritt in der endodontischen Therapie. Aktuell gibt es Überlegungen, möglichst wenig gesunde

Substanz zum Erreichen dieses Zieles zu opfern. Als eine der Ersten beschrieben Clark und Khademi Konzepte (wie z. B. das Belassen von Teilen des Pulpenkammerdaches und folglich einer Schonung des pericervikalen Dentins), um letztendlich das Überleben des endodontisch behandelten Zahnes zu verbessern.^{8,9} Mandil et al. beschrieben in ihrem Artikel das Belassen des Cingulums, der Crista Transversa und von Teilen des Pulpenkammerdaches als Faktoren, welche die Frakturresistenz von endodontisch behandelten Zähnen erhöhen könnten. Sie bewerteten die Schonung des cervicalen Dentins als den wichtigsten Schritt für Funktion und Lebenserwartung des endodontisch behandelten Zahns.¹⁰

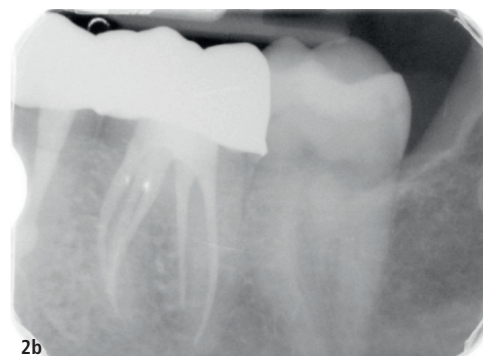
Silva et al. folgerten aus ihrer Untersuchung, dass die verkleinerten Zugangskavitäten in der Endodontie wegen ihrer maximalen Schonung der Zahnschubstanz (vor allem des pericervikalen Dentins und damit einer möglichen Verbesserung der Frakturresistenz) immer mehr Aufmerksamkeit bekommen. Sie schlugen aufgrund der aktuell uneinheitlichen Namensgebung eine neue Nomenklatur vor und benannten auch die Probleme, die diese Konzepte mit sich bringen können. Dazu zählen z. B. eine schlechtere Visualisierung mit Gefahr von iatrogenen Komplikationen als auch erhöhte Schwierigkeiten beim Auffinden, bei der chemo-mechanischen Reinigung und der Obturation der Kanalsysteme. Ein positiver Einfluss des Designs der Zugangskavität auf die Frakturresistenz ist momentan limitiert und kontrovers zu sehen.¹¹

Die primäre Zugangskavität

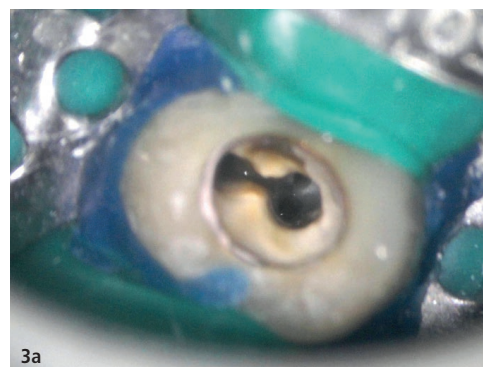
Ballester et al. empfahlen, die primäre Zugangskavität so klein zu halten, so dass sie gerade noch praktikabel ist. Sie fanden ohne Zuhilfenahme des dentalen Operationsmikroskops bei minimalen Zugangskavitäten eine deutlich



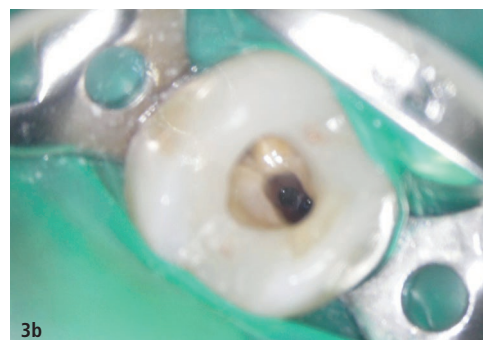2a



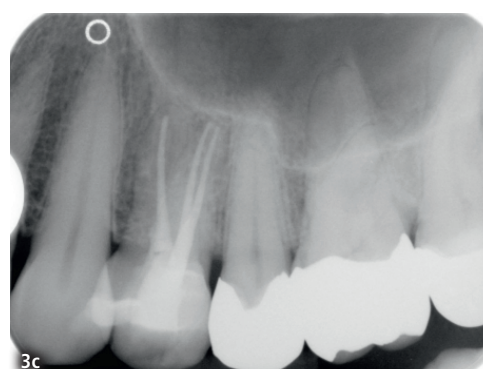2b



3a

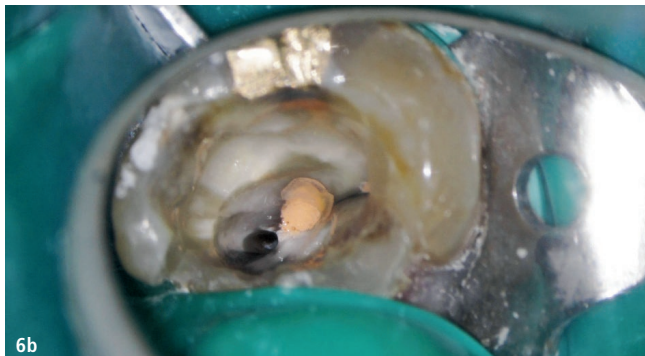
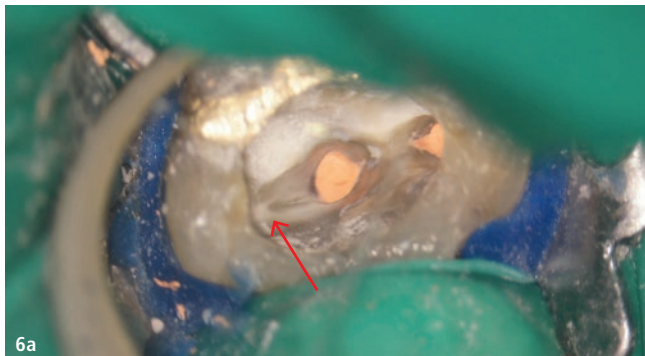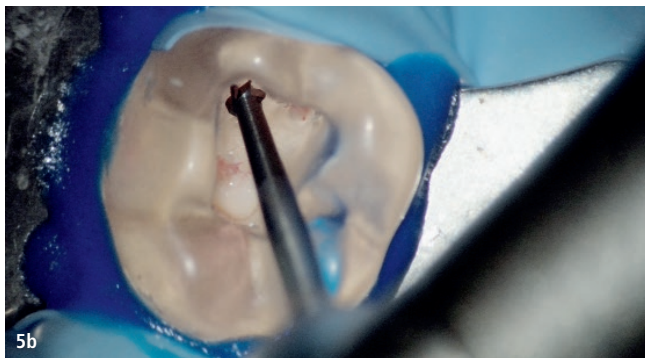
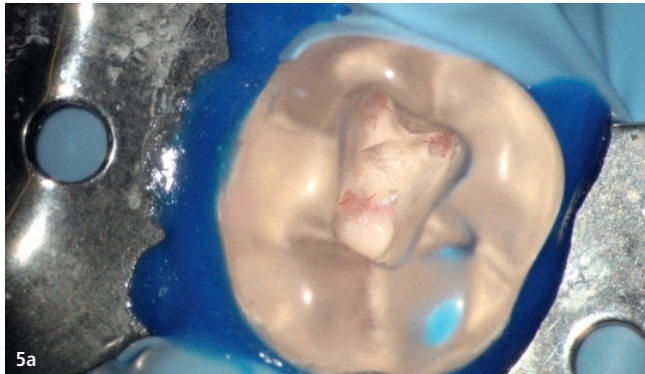
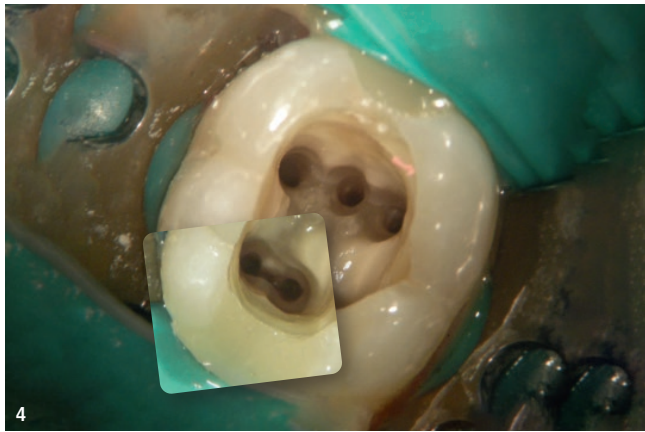


3b



3c

Abb. 2 a und b: Die anfänglich angenommene intraradikuläre Aufhellung stellte sich als radiologisches Artefakt bei Vorhandensein einer Radix enteromolaris heraus. – **Abb. 3 a:** Die Kenntnis der Strukturen des Pulpenkammerbodens ist von elementarer Bedeutung. Es können, z.B. obere Prämolaren drei Kanalsysteme besitzen, wobei sich in der Regel ein Kanalsystem in der palatinalen und zwei weitere in der bukkalen Wurzel in mesiodistaler Ausrichtung befinden. – **Abb. 3 b und c:** Bei Kenntnis der grundsätzlichen anatomischen Strukturen kann eine Abweichung der Lage in oro-vestibulärer Richtung erkannt werden.



erhöhte Gefahr für das Nichtauffinden von Kanalsystemen. Der erhoffte Vorteil einer deutlich erhöhten Frakturresistenz bei Zähnen mit minimalistischem Zugang zeigte sich allerdings nur, wenn alle Randleisten des Zahns unversehrt waren. Bei Verlust einer oder beider Randleisten konnte diese nicht mehr nachgewiesen werden.¹² Grundsätzlich sollten beim Anlegen der primären Zugangskavität diese Symmetriegesetze von Krasner und Rankow zu Hilfe genommen werden¹³:

- Zentralitätsregel: Der Boden der Pulpakammer ist auf dem Niveau der Schmelz-Zement-Grenze immer im Zentrum des Zahnes lokalisiert.
- Konzentritätsregel: Die Wände der Pulpakammer verlaufen auf Höhe der Schmelz-Zement-Grenze konzentrisch zur äußeren Zahnoberfläche
- Farbregel: Der Pulpakammerboden ist immer dunkler als die Pulpakammerwände.

Nach Sondieren mit einer PA-Sonde zum Erkennen der Schmelzzementgrenze, kann nach Abschätzung der Tiefe des Pulpenkammerdachs mit den Instrumenten 15802.314.014 und den Kronentrennern 4ZR 314.014 und ZR6801.314.014 bis zum Durchbrechen des Dachs präpariert werden (Abb. 1 a–d). Eine weitere Abtragung kann dann ohne die Gefahr einer Perforation des Pulpenkammerbodens mit dem EndoGuard (Komet) durchgeführt werden, der eine nicht belegte Spitze besitzt.

Das Auffinden der Kanäleingänge – Teil 1

Zusätzlich zu den Punkten, welche das Auffinden von Kanäleingängen erleichtern, hat Ruddle 2011 folgende weitere formuliert¹⁴:

- Restorative disassembly
- Periodontal probing
- Vision (Magnification + Illumination)
- Transillumination
- Access cavity modification
- Radiographic diagnosis (+ Cone-beam computed tomography, Abb. 2)
- Knowledge of tooth anatomy (Abb. 3)
- Color und Symmetry (Abb. 4)
- Long neck burs/Ultrasonics Long shaft Instruments (MicroOpener/Probe DG16, Abb. 5)
- Red Line/White Line Test (Abb. 6)
- Tests (Bubble Test/Fluorescin/Pooling, Abb. 7)

Abb. 4: Am Pulpenkammerboden sind die dunklen Entwicklungslinien zu erkennen, an deren Ende sich jeweils symmetrisch ein Kanäleingang befindet. Ebenso sichtbar ist der im Verhältnis zu den Wänden der Pulpakammer dunklere Boden. – **Abb. 5 a und b:** Nur durch Spezialinstrumente, bspw. dem EndoTracer (Komet), ist die direkte Sicht auf den Pulpenkammerboden möglich. – **Abb. 6 a und b:** Durch das Nachverfolgen von weißen Linien (eingepresstes Dentin oder Debris) oder roten Linien (vitals Pulpengewebe) mit überlangen Instrumenten können zusätzliche Kanäle aufgefunden werden.

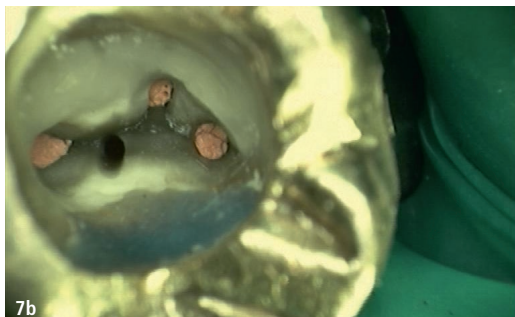
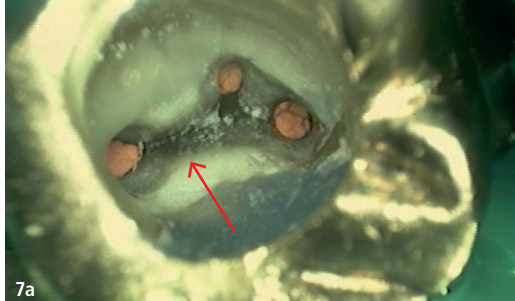


Abb. 7 a und b: Vor dem dentinadhäsiven Verschluss zeigte sich an einer Stelle nach Luft-Wasser-Spray nach Trocknung eine Ansammlung von Wasser. An dieser Stelle konnte mit überlangen Instrumenten ein weiterer Kanal nachverfolgt werden.

Fazit

Die endodontische Therapie kann nur dann erfolgreich sein, wenn alle Wurzelkanäle gefunden und behandelt werden können. Dabei ist eine schonende Vorgehensweise essenziell. In diesem Teil wurde auf die Möglichkeiten eines schonenden Auffindens der Wurzelkanäle eingegangen. Im Endodontie Journal 1/2023 werden in Teil zwei weitere Gesetze und Klassifikationen zur Anatomie des Pulpakammerbodens am Beispiel von Ober- und Unterkiefermolaren vorgestellt.

Noch tiefer einsteigen?



Hier gibt's mehr
Bilder.



Webinar im ZWP Study Club

In aller Ausführlichkeit beschreibt der Autor das Vorgehen im ZWP Study Club („First steps to success. How to – Trepanation, Auffinden und Darstellen von Wurzelkanalsystemen“) online im archivierten Stream. In unserer nächsten Ausgabe werden in Teil 2 weitere Gesetze und Klassifikationen zur Anatomie des Pulpakammerbodens am Beispiel von OK und UK Molaren vorgestellt.

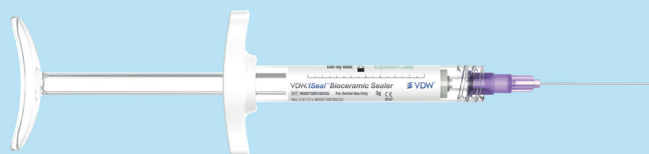
Kontakt

Dr. med. dent. Günther Stöckl
Max-von-Müller-Straße 33
84056 Rottenburg
info@zahnerhaltung-rottenburg.de



Verlässlich versiegelt

VDW.1Seal™
Biokeramischer
Sealer



Wurzelkanal-Versiegelung auf hohem Level

Denn in einem behandelten Wurzelkanal sollte sich nur eines befinden: eine formstabile, dichte und dauerhafte Füllung.

